

Departamento Básico de Cirugía.
CICLIPA II. CANCER DE MAMA

Mujer de 45 años, Montevideo, Casada, Escribana.

MC: Nódulo de Mama derecha.

EA: Hace 1 mes nota al bañarse una tumoración situada en el cuadrante inferoexterno de la mama derecha, indolora, de aproximadamente 2 x 1 cm. sin alteraciones cutáneas ni secreción por el pezón. No refiere crecimiento de la tumoración ni cambios relacionados con el ciclo menstrual. No ha notado otras tumoraciones axilares o en la mama contralateral.

No relata cefaleas, dolores óseos ni elementos de repercusión general.

AP: Niega enfermedades mamarias previas. No otros antecedentes a destacar.

AGO: Menarca 10 años, Ciclos Regulares. No consumo de ACO ni otros tratamientos hormonales. 4 Gestas, 1 Aborto Espontáneo, 3 Partos Vaginales. 1^{er} embarazo a los 25 años. Lactancia promedio 6 meses. No genitorragias. Portadora de DIU desde su último embarazo. Nunca controles mamográficos.

AF: Abuela fallecida a los 65 años de Cáncer de Mama, madre operada a los 56 años de Cáncer de Mama, actualmente viva y sin enfermedad aparente.

Examen Físico: Buen estado general, Normolínea, piel y mucosas normocoloreadas.

BF, Cuello, LG, CV, PP: S/P.

Mamas: Voluminosas, péndulas, simétricas. Mama y Axila izquierda: S/P. Mama Derecha: Tumoración a nivel de cuadrante inferoexterno, de límites imprecisos, de aproximadamente 2 por 2 cm., redondeada, de superficie regular, de consistencia firme, solidaria con la glándula mamaria, indolora No se adhiere a planos profundos, no retracción cutánea ni capitonaje con la contracción de lo pectorales. No secreción por el pezón. Axila Derecha: S/P.

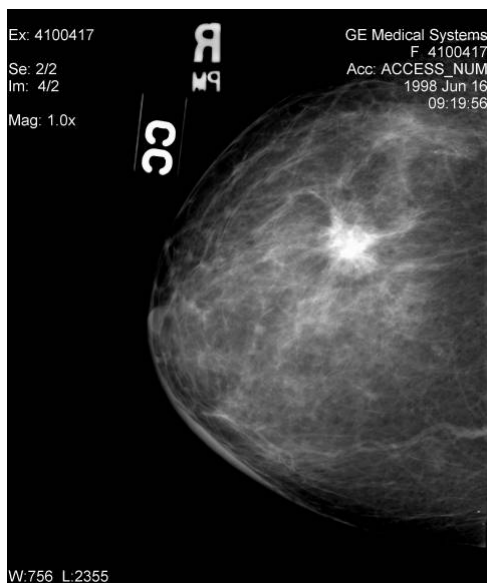
Abdomen: S/P.

MAMOGRAFÍA: A nivel del cuadrante inferoexterno de Mama Derecha, se observa nódulo denso de 23 mm. de diámetro, de bordes especulados, con la presencia de calcificaciones pequeñas, pleomórficas, en granos de sal, en un sector del mismo.

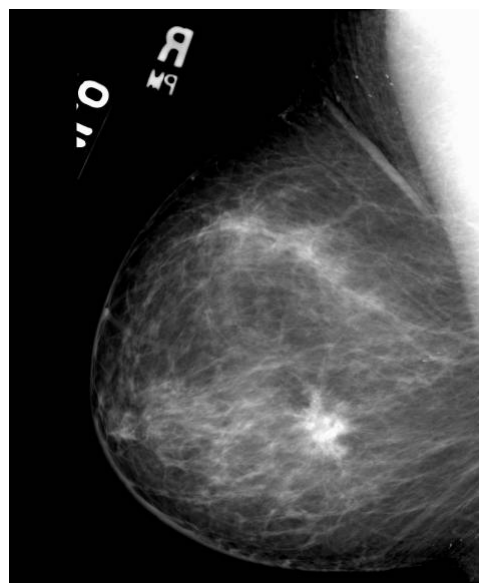
Esta paciente presenta clínica y mamográficamente un cáncer de mama.

1. Cuales son los aspectos clínicos que apoyan el diagnóstico?
2. Dentro de los antecedentes de la paciente, cuales son los relevantes a destacar y cual es su importancia patológica?
3. Cómo clasificaría esta forma de presentación del cáncer de mama? Discuta los principales aspectos etiopatogénicos.
4. Discuta los principales aspectos de la biología tumoral y su diseminación locorregional y a distancia.
5. Enumere los principales tipos histológicos y sus características.
6. Solicitaría otros estudios diagnósticos? Justifique su utilización
7. Del informe de la mamografía, cuales son los hallazgos más significativos y su interpretación patológica?
8. Discuta las ventajas y desventajas de la clasificación TNM.
9. Discuta las principales directivas terapéuticas en esta paciente.

MAMOGRAFÍA DE LA PACIENTE

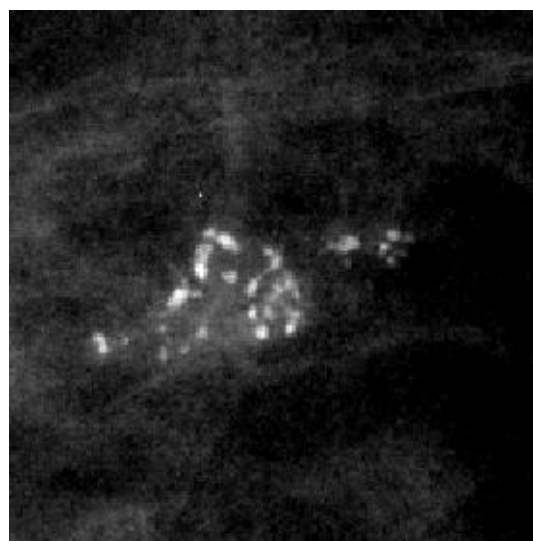
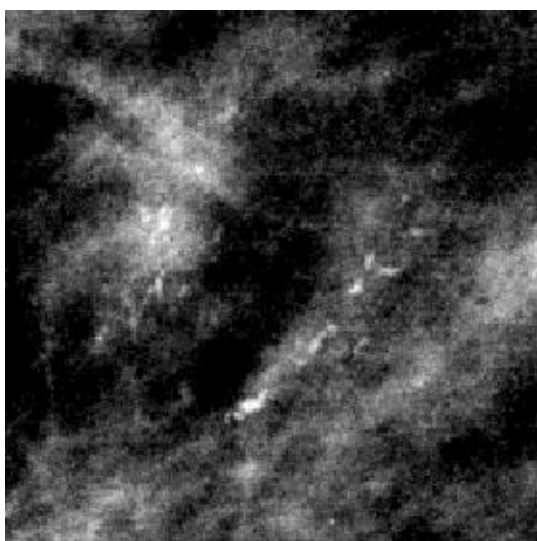


Enfoque Cráneocaudal



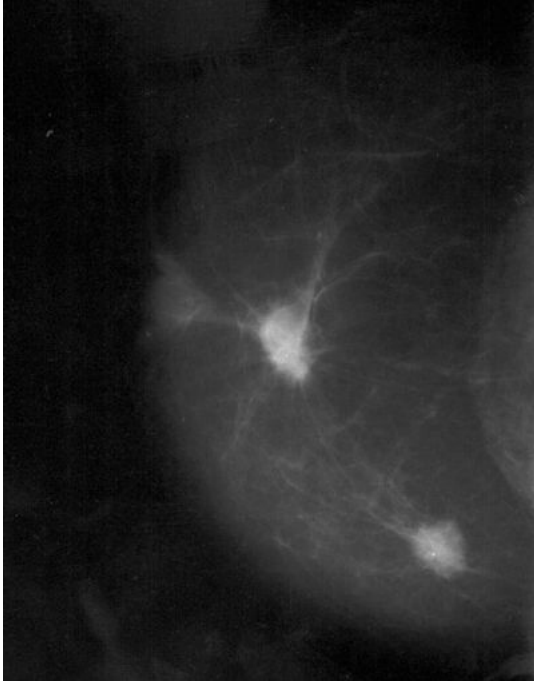
Enfoque Mediolateral

OTRAS IMÁGENES MAMOGRÁFICAS DE RELEVANCIA EN LA PATOLOGÍA MAMARIA MALIGNA.

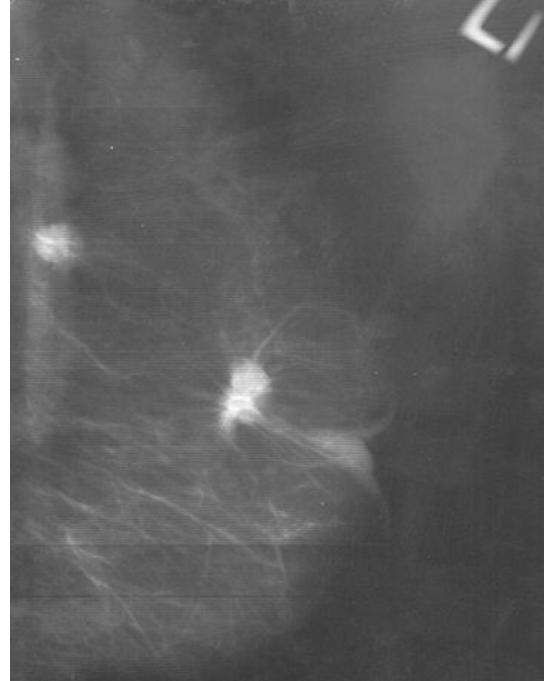


MICROCALCIFICACIONES MALIGNAS

CARCINOMA DUCTAL INFILTRANTE CON RETRACCIÓN DE LA PIEL.

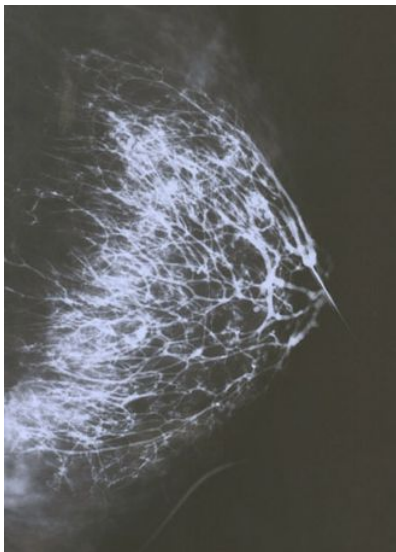


Enfoque Cráneo-caudal

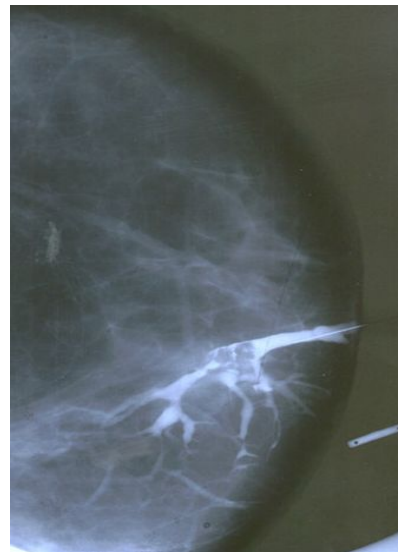

Enfoque Mediolateral

GALACTOGRAFÍA



Galactografía Normal



Papiloma intraductal